Corpus alienum in fundo oculi.

Inaugural-Dissertation

zur

Erlangung der medicinischen Doctorwürde

der

Hohen medicinischen Facultät

der

Universität Freiburg i. B.

vorgelegt

am 24. März 1886

von

Ernst Winckler, approb. Arzte

gebürtig aus Allenstein.

Karlsruhe.

Buchdruckerei von F. Thiergarten.

Druck mit Genehmigung der medicinischen Facultät

der Universität Freiburg i. B.

Digitized by the Internet Archive
in 2026

https://archive.org/details/IA41550827_0048

Im Jahre 1865 versuchte George Lawson durch Empfehlung von Schutzbrillen, welche er selbst zu diesem Zwecke construirt hatte, prophylaktisch gegen die zahlreichen Augenverletzungen einzuschreiten, denen die Arbeiter in Schmieden, Maschienenwerkstätten, Glasfabriken und Steinbrüchen ausgesetzt sind. In den Ophthalm, Hosp. Rep. IV. tadelte er, dass diese Arbeiterklasse sich nicht nur mit grosser Unvorsichtigkeit derartigen Verletzungen aussetze, sondern auch die erlittenen mit unverzeihlicher Leichtfertigkeit auffasse. In neuerer Zeit hat man zwar durch geeignete Schutzmassregeln die Zahl solcher Augenbeschädigungen zu vermeiden gesucht, indess ist doch die Casuistik derselben durch sehr viele Beiträge vermehrt worden.

Die Verletzungen des Auges, um welche es sich dabei gewöhnlich handelt, entstehen dadurch, dass abgesprungene Metall-, Glas- oder Steinsplitter gegen den Bulbus fliegen, hier abprallen und eine Wunde setzen oder aber in seinen äusseren Teilen stecken bleiben. In die Tiefe des Bulbus gelangen derartige Fremdkörper im allgemeinen seltener. Nach William White Cooper (On Wounds and Injouries of the Eye London 1859) soll die Krümmung der Hornhaut und Sclera die Ursache sein, dass so oft auch Splitter den Bulbus treffen, doch im Verhältnis nur wenige in ihn eindringen. Tritt letzteres aber ein, so kann der Fremdkörper je nach der

Propulsivkraft, mit welcher er gegen den Bulbus heranflog, entweder in den vorderen Abschnitt des Bulbus gelangen, oder, wenn die zu durchbohrenden Augenmedien seine Flugkraft nicht lähmten, selbst den Augengrund erreichen. Im ersteren Falle kann der Fremdkörper in der vorderen Augenkammer liegen bleiben, oder aber von der Iris oder Linse aufgehalten worden sein, im anderen Falle ist er im Glaskörper oder gar in der hinteren Bulbuswand stecken geblieben. Die Prognose des auf diese Weise verletzten Auges ist höchst zweifelhaft. Gewöhnlich bringt der eingedrungene Fremdkörper septische Stoffe in das Auge, nnd dasselbe geht dann durch eitrige Panophtalmitis zu Grunde. Zu höchst erwähnenswerthen Ausnahmefällen muss man daher wohl diejenigen rechnen, bei welchen in den Fundus oculi eingedrungene Fremdkörper ohne wesentliche Störung des Sehvermögens längere Zeit hindurch in demselben liegen blieben. Im Jahre 1857 berichtet von Graefe über 3 Fälle, in welchen Metallsplitter die äussere Hülle des Bulbus durchbohrten, bis zu den inneren Häuten drangen und in denselben frei, nicht eingekapselt liegen blieben. Sie veranlassten Hämorrhagien, vorübergehende Trübungen des Glaskörpers, locale Zerstörung der Retina und unregelmässige Pigmentation der Chorioidea, aber keine anhaltende Reizung. Das Sehvermögen war abgesehen von einem dem Sitz des Fremdkörpers entsprechenden Scotom ein brauchbares. Obwohl dann 1859 Arlt darauf aufmerksam gemacht hat, dass umfangreiche und voluminöse Körper Monate selbst Jahre lang im Augenhintergrund getragen worden sind, ohne dass die Patienten eine Ahnung davon hatten, indem diese erst bei der Section gelegentlich gefunden wurden, so sind doch allzuviel Fälle dieser Art nicht beobachtet worden.

Von den in der Litteratur verzeichneten, hier heran-

zuziehenden Beobachtungen erstrecken sich nur wenige über einen grösseren Zeitraum. Mit am längsten wurde von Hirschberg und Vogler [14]* ein solcher Fremdkörper (Zündhutsplitter) ohne weitere Belästigung im Auge beobachtet.

Derselbe sass mediamwärts von der Papille und steckte von einer dünnen Bindegewerbsschicht überzogen, fest in der Netzhaut, Chorioidea und Sclera. $11^1/_2$ Jahre hindurch genirte er den Patienten in keiner Weise, dann trat jedoch hartnäckiges Flimmern auf. $1^1/_2$ Jahre später musste der Bulbus wegen eingetretener Netzhautablösung entfernt werden.

Ein äusserst glückliches und vielleicht auf Grund der langen Beobachtungszeit auch dauerndes Resultat konnte nach 11 Jahren von Dr. Landesberg in Philadelphia bei einem in die Retina eingedrungenen Stahlsplitter constatirt werden.

Unmittelbar nach der Verletzung ergab die opthalmoskopische Untersuchung: Papille leicht getrübt, stark gerötet mit verwaschenen Contouren. Etwa eine Papillenbreite vom unteren Papillarrande entfernt nach aussen von der Art und Ven. ophthalm inf. befand sich ein unregelmässig gestaltetes, weissliches Exsudat. In der Mitte desselben sah man einen bläulich schimmernden, länglich und spitzzulaufenden Fremdkörper, dessen hinteres Ende in der Retina feststeckte, während das vordere Ende frei in den Glaskörper hineinragte. Letzterer rötlich tingirt, zeigte eine kleine buschelförmige Trübung, die mit einem Stiele dort ansetzte, wo der Stahlsplitter in den Glaskörper hineinragte. Nach innen vom Exsudate kleine Ecchymosen $S^{15}/_{100}$ Jaeg. 8. Sehen undeutlich, Fixation nur momentan. Gesichtsfeld konnte nicht aufgenommen werden. Nach vorübergehenden, heftigen Reizerscheinungen sind nach 18 Tagen die Glaskörpertrübungen bis auf einzelne kleine Flocken verschwunden, die Ecchymosen in Resorption, das Exsudat kleiner und flacher, in welchem der Stahlsplitter nicht mehr aufrecht steht, sondern flach gebettet liegt. Einzelne Atrophieen der Aderhaut und Pigmentanhäufungen befanden sich an der oberen äusseren Peripherie der Retina. Gesichtsfeld intact. Kein Scotom $S\ ^{15}/_{10}$. 2 Monate später: Im Glaskörper nur ein Paar, fadenförmige Flocken. Papille nur leicht hyperämisch, scharf begrenzt. Das Exsudat ist resorbirt. An dessen Stelle sieht man einen mattglänzenden, läng-

* Vergl. das Verzeichniss.

lichen Streifen, der im Niveau der Netzhaut liegt und von dunkelm Pigment umsäumt ist. Aus der Tiefe dieses Streifens schimmert ein länglicher dunkler Körper. Kleine umschriebene Pigmentanhäufungen in der Nähe desselben der Ausdehnung des Exsudates entsprechend. Ecchymosen resorbirt. S $^{15}/_{40}$ Jaeg. 2. aber ein Scotom im oberen inneren Quadranten des Gesichtsfeldes. 11 Jahre nach der Verletzung: S $^{20}/_{30}$ Jaeg. 1. Gesichtsfeld normal. Scotom seit Jahren verschwunden. An Stelle des Streifens kleine Häufchen dunkeln Pigments. Vom fremden Körper keine Spur zu erkennen.

Die Mehrzahl der übrigen in der Litteratur verzeichneten Fälle haben eine so lange Beobachtungszeit, wie die der beiden soeben mitgetheilten nicht aufzuweisen. Bei 5 Fällen wurden die durch eingedrungene Fremdkörper im Augenhintergrunde gesetzten Veränderungen mehr als 2 Jahre hindurch beobachtet. Dieselben konnten bei weiteren 2 Fällen zwei Jahre hindurch, bei 2 Fällen 1 Jahr hindurch verfolgt werden. Eine Beobachtungszeit von mehreren Monaten fand bei 11 Fällen, eine solche von 6 Wochen bei 1 Fall statt.

Dasselbe Endresultat schliessliche Enucleation des Auges — wie bei dem zuerst erwähnten Falle von Hirschberg und Vogler schloss sich an eine von H. Knapp[15] mitgetheilte Augenverletzung an.

Ein c. 3 mm langes Metallstück wurde 6 Jahre hindurch in der Retina getragen. Dasselbe war eingekapselt. Die Umgebung blieb stets reactionslos. Es bestand eine Cataracta traumatica. Die Lichtempfindung war gut, ein Gesichtsfelddefect nicht nachweisbar. Dann fiel der Fremdkörper auf das Corpus ciliare und erregte eine heftige Iridocyclitis, welche die Enucleation des Auges nötig machte.

Den günstigen Ausgang wie Fall 2 hatte eine weitere Beobachtung von Dr. Landesberg in Philadelphia, welche 5 Jahre hindurch verfolgt werden konnte. Es handelte sich ebenfalls um einen Metallsplitter, welcher in den hinteren Augenraum eingedrungen war.

8 Tage nach der Verletzung ergab die Untersuchung: Im

Glaskörper einzelne fadenförmige Flocken; auf der Retina zwischen Papille und Macula lutea ein umschriebenes, weissliches Exsudat, aus welchem ein länglicher, schmaler, spitzzulaufender Körper deutlich hervorschimmerte. Am Rande des Exsudates nach der Macula lutea hin befanden sich ein Paar kleine Ecchymosen. Mit Ausnahme einer mässigen venösen Hyperämie bot der Augenhintergrund nichts anomales S $^{15}/_{30}$. Nach aussen vom Fixirpunct ein länglich ovales Scotom. Im weiteren Verlaufe der Beobachtung hellte sich der Glaskörper wieder vollkommen auf und das Exsudat wurde resorbirt. An Stelle desselben traten anfangs einzelne sternförmige Pigmentkörperchen auf, die schnell wucherten, zu Klümpchen sich ballten, mit einander verschmolzen, und schliesslich einen kleinen konisch zulaufenden Hügel bildeten, welcher den fremden Körper vollständig zudeckte. 3 Monate nach der Verletzung: Scotom verschwunden Gesichtsfeld normal. S $^{15}/_{20}$. 5 Jahre später wurde bei absolut normalem Verhalten des Auges der Augenhintergrund unverändert gefunden.

Von den Fällen mit längerer Beobachtungszeit hatte einen ähnlich günstigen Verlauf auch noch die von Adams [22] mitgeteilte Verletzung. Adams sah ein Stückchen Stahl, welches in das Auge eingedrungen war und eine vorübergehende Herabsetzung des Sehvermögens veranlasst hatte, nach 3 Jahren in der Retina frei in der Nähe der Macula lutea sitzen. Das Sehvermögen hatte sich wieder auf $^{20}/_{30}$ gehoben.

Bei den nun folgenden, über Jahre sich erstreckenden Beobachtungen ist zwar auch ein sehr glücklicher Ausgang zu konstatiren, aber es waren hier durch die Art der Verletzung, zumal den Weg, welchen der Fremdkörper genommen hatte, schon schwerere Veränderungen und mehr oder minder erhebliche Sehstörungen eingetreten.

Die geringsten boten 2 Fälle, welche von Dr. F. Krause [16] in der Hirschberg'schen Klinik 4 Jahre hindurch verfolgt werden konnten. Bei dem ersten handelte es sich um einen kleinen Splitter, welcher beim Eisendrehen abgesprungen war

Derselbe hatte Hornhaut und Linse durchschlagen. Es war zunächst Cataract entstanden, welche eine Discision nötig machte. 3 Monate nach der Verletzung ist das Pupillargebiet gut durchleuchtbar. Wenn Patient den Blick stark nach unten senkt, sieht man eine glänzend weisse Figur, welche sich im aufrechten Bilde als ein im Augengrunde festhaftender bolzenförmiger Fremdkörper erweist. Sein Centrum erscheint ganz schwarz. Die Seitenflächen glänzend. Dieser helle Reflex rührt offenbar von einer neu gebildeten, den Fremdkörper teilweise einkapselnden Masse her. Ein wenig mehr oberhalb zeigt der Augengrund an einer circumscripten Stelle eine scheckige Zeichnung, indem kleine entfärbte Stellen mit Heerden abwechseln, an welchen sich das Pigment in abnormer Weise angehäuft hat. Offenbar ist diese Pigmentveränderung durch das Trauma veranlasst. Der Fremdkörper hat, nachdem er den ganzen Bulbusraum durchflogen, an jener Stelle die Retina getroffen, ist von hier abgeprallt und weiter abwärts haften geblieben. Der Lage des Fremdkörpers entspricht im Gesichtsfeld ein absolutes Scotom. Im weiteren Verlauf wurde das Pupillargebiet immer klarer, die Sehschärfe besser und die Veränderung im Augenhintergrund deutlicher wahrnehmbar. C. 4 Jahre später erkannte Pat. mit + $3^3/_4$ Zoll Sn. 30 : 15, mit + $2^1/_2$ Zoll, Sn. $1^1/_2$: 7. Der Fremdkörper ist jetzt auch im umgekehrten Bilde leicht sichtbar. Er ragt nicht sehr erheblich in den Glaskörper vor, ist unregelmässig prismatisch. Nur seine nach vorn gerichtete Basalfläche ist frei von Exsudat und erscheint schwarz, im übrigen ist er von einer schneeweissen Membran umkleidet.

Bei dem zweiten von Krause mitgeteilten Falle durchschlug ein Granitsplitter Cornea, Iris und Linse.

Es entstand eine Cataract, dessen Resorption nur sehr langsam von statten ging. Desshalb wurde, nachdem eine Iridectiomie an der Stelle der Irisverletzung vorausgeschickt war, c. $3^1/_2$ Monate nach der Verletzung eine Discision vorgenommen. Hierauf machte die Resorption schnellere Fortschritte. Nicht ganz einen Monat später befand sich nur noch im äusseren oberen Theil des Pupillargebietes eine Flocke gequollener Linsenmasse. Pat. erkannte mit + $3^3/_4$″ Sn 200 : 15, mit + 2″ Sn. 6. Von der Kapselwunde aus sieht man radiär nach hinten eine Glaskörperflocke ziehen. Der Fremdkörper ist sichtbar, wenn die Augenaxe so tief wie möglich gesenkt wird. Er besitzt eine ganz unregelmässige zackige Gestalt ist ziemlich gross, und zeigt weissliche Stellen, die mit grünlich-

schwärzlichen abwechseln. Entsprechend der sehr peripheren Lage des Fremdkörpers grösseres Scotom im obersten Bezirk des Gesichtsfeldes. So blieb es 4 Jahre.

Eine Pupillarexsudativmembran mit stecknadelkopfgrossen glänzenden Plättchen constatirte Dr. Schneider[12] bei einem Patienten der Augenklinik von Prof. von Welz, dessen linkes Auge vor 2 Jahren durch eine anschlagende und zersplitternde Kugel verletzt worden war.

Es fand sich im Scleralrand aussen unten eine 3 mm. lange, 1 mm. breite Narbe. Sehvermögen $^{20}/_{50}$. Frei im Glaskörper schwebend wurden 2 glänzende Körper beobachtet. 2 gleiche waren in der Retina eingebettet.

Schwerer waren die Veränderungen, welche Strawbridge[24] nach einer derartigen Verletzung 2 Jahre hindurch ohne jede Reizung des Auges verfolgt hat.

Ein stecknadelkopfgrosser Eisensplitter hatte die Sclera nahe der Sehne des Musculus rectus internus durchbohrt und hatte sich ein wenig auswärts und abwärts von der Papille gelagert. Er war von einer grossen, weissen, kreisförmigen Fläche — augenscheinlich der blosliegenden Sclera — eingeschlossen, in deren Umgebung die Chorioidea entartet war. Der Glaskörper war voll von beweglichen Trübungen. S. $^{20}/_{20}$. Beträchtlicher Defect im Centrum des Sehfeldes. Beide Augen blieben während der Beobachtungszeit reactionslos.

Bereits 1 Jahr nach der stattgefundenen Verletzung verlief ein in den klin. Beobachtungen 1874 von Hirschberg mitgetheilter Fall.

Ein Metallstückchen drang durch Cornea, Iris, Linse und Glaskörper und blieb in der Retina ungefähr 9 P. D. von der Sehnervenpapille entfernt stecken. Dasselbe war vollkommen schwarz, oval und nicht hervorragend. Es war nicht eingekapselt, aber von einem weissen Saum umgeben. Die Sehschärfe war anfangs gut, fiel aber nach einem Jahr auf $^{3}/_{200}$. Es stellte sich eine beträchtliche Linsentrübung ein.

Ein grosser Defect im oberen Theil des Sehfeldes bei einem Sehvermögen von $^{20}/_{50}$ trat ein Jahr nach vollständiger Heilung einer derartigen Verletzung bei

einer durch ihren Verlauf sehr interessanten Beobachtung des Dr. Brière in Havre [23] ein.

Derselbe fand 3 Tage nach der Verletzung einen kleinen Stahlsplitter am unteren äusseren Quadranten der Retina angeheftet und von einem weissen 3—4 mm. breiten Exsudate umgeben. Der Kranke, welcher keine Beschwerden fühlte und gut sah, folgte den ärztlichen Anordnungen in einem dunkeln Zimmer zu bleiben und das Auge möglichst ruhig zu halten, nicht, sondern ging in sein Geschäft. 5 Tage später brach ein acuter Anfall von schwerer Irido-Chorioiditis aus. Eisumschläge. Besserung in 2 Wochen. Mit dem Augenspiegel war jetzt eine weisse, erbsengrosse Masse — der eingekapselte fremde Körper — im unteren Theil des Glaskörpers zu sehen. Vollständige Heilung mit dem bereits erwähnten, später eingetretenen Resultat.

Die meisten der hierher gehörenden Augenverletzungen konnten nur 10 Monate hindurch verfolgt werden, so zunächst ein Fall von Hirschberg:

Nach 8 Monaten ergab die Sehprüfung eines mit einem Eisensplitter behafteten Auges Sn. 1½ auf 7". Das Gesichtsfeld wurde durch ein umschriebenes Scotom unterbrochen. Der Splitter lag im Augengrunde mit dem einen Ende frei im Glaskörper. Derselbe hatte ein schwarzes Aussehen und war von einer hellen weissen Zone umgeben.

Dieselbe Beobachtungszeit hatte folgender von Dr. F. Krause [16] aus der Hirschberg'schen Klinik mitgetheilter Fall. Letzterer erscheint besonders erwähnenswert, weil eine Spontanresorption einer traumatischen Cataract dabei eintrat.

Ein 29 j. Schlosser wurde am 6. Juli 1880 verletzt. Beim Eisenhauen war ein Stückchen abgeflogen. Momentaner Schmerz im R. A., der sofort aufhörte; bald darauf Flocken sehen. 2 Tage später Aufnahme in die Klinik. Pat. erkennt Finger auf 10' excentrisch. Es bestand Pericornealinjection; eine Perforationsnarbe im unteren Abschnitt der Hornhaut; hinter dieser die Iris aufgeschlagen mit einem dreieckigen Defect. Die vordere Kapsel verletzt. Die vordere Corticalis ist mässig, die hintere stark unterlaufen. Lateralwärts sieht man hinten im Glaskörper ein Flöckchen. Der weitere Verlauf war fast reizlos, nur einmal Schmerzen. Die Cataract nahm zu. Am 10. August wurde Patient aus der Klinik

entlassen. Das Auge war reizlos, roter Reflex bei opthalmoscopischer Durchleuchtung nur schwach erkennbar. Am 7. Septbr. Pupille weiter: die Cataract sieht bläulich aus, wie radiär zerklüftet. Finger auf ½ Fuss. Am 19. Oktober zeigt sich unten an dem traumatischen Iriscolobom beginnende Resorption. Am 28. Dezember: das Pupillargebiet wird von der jetzt membranartigen Cataract eingenommen, während man unten im Iriscolobom einen rothen Reflex bei Durchleuchtung wahrnimmt. Papille einigermasen erkennbar. Der Fremdkörper ist jedoch nicht zu sehen. Am 28. I. 81: Pupille durch die trübe Kapsel verschlossen. Durch das Coloboma acteficiale sieht man die Papille ganz klar und beim Blick nach innen unten den Fremdkörper in der Netzhaut. Er ist etwa doppelt so hoch wie die Papille, ein wenig breiter als dieselbe und ziemlich dick. Seine vordere Fläche erscheint schwarz, seine Seitentheile weisslich. Letztere Färbung ist hervorgerufen durch die den Fremdkörper umhüllende Kapsel. Das Auge erkennt mit + 4″ Sn. 70 : 15 mit + 2 Sn. 1½. Das Gesichtsfeld bietet ein der Lage des Fremdkörpers entsprechendes Scotom.

Aufallend durch die auch unmittelbar nach der Verletzung fehlenden Reizerscheinungen, sowie die nach einiger Zeit eintretende Aufhellung einer Anfangs bestehenden starken Linsentrübung ist der Fall von Pufahl [9].

Es handelte sich dabei um einen eingedrungenen Eisensplitter.

Derselbe wurde nach Durchbohrung der Cornea und Linse im untern Theil der Sclera frei sitzend aufgefunden und war etwa 9 P. D. vom Sehnerveneintritt entfernt. Linsentrübung. Spontane. Aufhellung nach einigen Wochen. Reizerscheinungen im ganzen Verlauf der Beobachtung, die mehrere Monate dauerte, nicht beobachtet. Die Sehkraft war verhältnissmässig wenig gestört. Jaeg. Nr. 1 mit + 6.

Fälle mit vollkommen bewahrtem Sehvermögen wurden einige Monate hindurch von Snell [24] und Schiess-Gemuseus [18] gesehen. Letzterer teilt eine Verletzung mit, bei welcher ein Eisensplitter Cornea und Linse durchflog und dann ophthalmoskopisch frei auf der Retina sitzend constatirt wurde. Die Augenmedien blieben vollständig transparent. Die Sehkraft wurde während

der Beobachtungszeit in keiner Weise beeinträchtigt. Nach Snell hatte sich ein Stahlstückchen nach Durchbohrung der Sclera in die Retina nahe der Sehnervenpapille auf der Arterie und Vene gelagert. Es war schwarz, mit einem kleinen weissen Fleck. Pat. liest J. 1 und sieht mit diesem Auge so gut wie mit dem andern.

Hierher gehört auch der Fall von Dr. Mengin [25]. Dieser erwähnt, dass ein Steinsplitter längere Zeit hindurch frei im Augengrunde eines Arbeiters verweilt habe, ohne entzündliche Erscheinungen zu erregen.

Die umgebenden Augenpartieen verhielten sich normal. Die Sehschärfe betrug mit + D. $^3/_{10}$. Das Gesichtsfeld war nicht eingeschränkt. Da der Steinsplitter durch die Linse geflogen war, so hatte sich eine Cataracta traumactica gebildet, welche die Discision später nötig machte. Beobachtungszeit einige Monate.

Eine höchst interessante Mitteilung ist von Dr. Kittel [3] überliefert. Beim Abfeuern eines Gewehres wurde einem Mann, dessen linkes Auge schon seit der Jugend durch einen Zündhutsplitter bedeutend gelitten hatte, auch das rechte Auge verletzt.

3 Stunden später bestand ausser hochgradiger Lichtscheu und Thränenfluss starke Injection der oberflächlichen und tiefen Bindehautgefässe. In der Cornea fand sich nahe dem inneren Rande eine horizontale, nicht klaffende $^3/_4$“ lange Wunde, in der Iris in gleicher Ebene, jedoch etwas mehr nach innen, eine entsprechend lange, schwarze Spalte. Der Verletzte hatte quälende Photopsien, erkannte zwar noch kleine Gegenstände, aber sah sie wie durch einen Nebel. Blutegel. Laxans. Nach 6 Tagen, während welcher Zeit die Lichtscheu ziemlich abgenommen hatte, liess sich der Sitz des Fremdkörpers nachweisen. Man sah schon mit freiem Auge beim Blick von aussen sehr scharf nach innen, im Bulbus nach unten und innen, eine gelblich graue erhabene Stelle. Die Berührung der Sclera an diesem Orte mit der Sonde war sehr schmerzhaft. In der Linse war keine perforirende Wunde nachweisbar, so dass der fremde Körper durch die Zonula durchgeschlagen sein musste. Nach einigen Tagen hatten sich unter Atropininstillationen und Laxantien die subjectiven Erscheinungen

sehr gemässigt. Die Photopsien hatten ganz aufgehört. Die Hyperämie der Conjunctiva war sehr gering, Iris- und Hornhautwunde war geschlossen. Ophthalmoskopisch liess sich an obengenannter Stelle ein linsengrosser, unbeweglicher, gleichmässig dunkler Hügel nachweisen. Die Farbe desselben veränderte sich in den nächsten 8 Tagen ins Graue, auch sah man jetzt als Fortsetzungen von Netzhautgefässen 2 dunkele Stämmchen darüber hinwegziehen. Weder im Glaskörper noch in der Netzhaut oder Chorioidea liess sich sonst irgend eine Veränderung nachweisen. Der Fremdkörper war demnach binnen 3 Wochen durch ein circumscriptes Exsudat eingekapselt worden. Das Sehvermögen war erhalten, auch konnten die blauen Schutzgläser in den folgenden Sommermonaten abgelegt werden.

Nach Jacobson [1] durchbohrte ein kleines Steinstückchen Hornhaut und Linse und verursachte Staar, welcher erfolgreich durch Linsenextraction entfernt wurde.

Glaskörper durchaus klar; Fremdkörper nahe der Papille mit dem einen Ende in der Sclera, mit dem andern frei. In der Chorioidea und Retina ein Riss mit weit klaffenden Rändern, ein entsprechender Defect im Sehfelde. S $^1/_3$. Beobachtungszeit einige Monate.

In der gleichen Zeit konnte von Joseph Jacobi [7] folgender Verlauf gesehen werden.

Ein 0,75 mm. breiter Eisensplitter war durch die Sclera eingedrungen, sein Sitz konnte in den ersten 3 Tagen wegen Glaskörperblutung nicht aufgefunden werden. Diese Blutung wiederholte sich 8 Tage später, der Erguss verschwand aber dann rasch. Der Eisensplitter wurde im Verlaufe einiger Monate von einer membranösen Kapsel umgeben, durch die er mit einem bläulichen Reflex durchschimmerte. Reizung des Auges trat nicht ein, die centrale Sehschärfe blieb ganz normal. Bemerkenswert war der Defect, welcher dem Sitze des fremden Körpers entsprach und von ihm ausging, erst strichförmig, dann nach der Peripherie zu immer mehr verbreitet: ein flaschenförmiger Defect. Derselbe entsprach wahrscheinlich dem Bündel der Nervenfasern, welches an der Retinalwunde getrennt worden war. Nach oben im Verlauf des ganzen Defects befand sich eine Zone, wo die Sehschärfe nur herabgesetzt war.

Ein weiterer Fall wird von O. Sigel [11] mitgetheilt.

Ein Splitter von einem Zündhütchen lag frei in der Gegend der Macula lutea. Die Reizung des Auges hörte in einigen Tagen auf. S. $^{5}/_{18}$. Sehfelddefect mehr am Fixationspunkt. Einige Monate beobachtet, keine Veränderung.

Sodann berichten Hirschberg und Vogler [14] über einen bolzenförmigen Eisensplitter in der Retina, medianwärts neben der Sehnervenpapille.

Derselbe ragte mit einem Ende etwa 0,6—0,75 mm weit in den Glaskörper hinein. Er war schwarz und von einem schneeweissen Saum umgeben, welcher auch teilweise seine freie Oberfläche bedeckte. An dem Sitze des Fremdkörpers war eine ganz circumscripte Netzhautentzündung entstanden, welche jedoch bald zurückging und eine Trübung des oberen inneren Randes des Sehnerven zurückliess. S. $^{15}/_{300}$. Es wurde eine Gesichtsfeldanomalie gefunden, welche in einer Vergrösserung des Mariotteschen Flecks bestand.

Die kürzeste Beobachtungszeit hatte ein von H. Knapp [20] beschriebener Fall, bei welchem ein durch Cornea, Iris, Linse und Glaskörper gedrungener Eisensplitter mit dem einen Ende in der Retina steckte, während das andere Ende frei im Glaskörper lag.

Unmittelbar nach der Verletzung fand Knapp bei leichter Injection eine 2 - 3 mm grosse lineare Trübung im unteren, äusseren Quadranten der Cornea, Iris geschwollen und partiell adhärent, Fundus undeutlich. Nach völliger Beseitigung der Injection zeigte sich nach 3 Wochen der Glaskörper noch etwas trübe und temporalwärts von der Macula lutea ein ovaler schwarzer in der Mitte metallisch glänzender Fleck, der als Eisensplitter diagnosticirt wurde. 6 Wochen später wurde nach Aufhellung des Glaskörpers constatirt, dass der fast papillengrosse, von einem weissen Rande umgebene Fremdkörper hinter den Netzhautgefässen liegt, sich um fast 1 mm über die Fläche der Retina erhebt, unbeweglich ist, eine freie scharfe, zum Theil glänzende Kante hat und von feinen, weisslichen Fasern überzogen ist. Entsprechend dem Fremdkörper fand sich ein Scotom nasalwärts vom Fixationspunkte. S $^{20}/_{30}$.

Die mitgeteilten Fälle dürften genügen um den klinischen Verlauf des Krankheitsbildes dieser eigen-

artigen Verletzung, worauf später eingegangen werden soll, klar zu stellen.

Was zunächst den Weg des Fremdkörpers in den Augapfel hinein anbelangt, so war derselbe in 12 Fällen durch die Sclera genommen. Bei 6 Fällen wurde Cornea und Linse, bei 4 Fällen Cornea, Iris und Linse durchschlagen. Ein Mal war ein Zündhutsplitter durch Cornea Iris und Zonula Zinnii in das Augeninnere und in die Retina eingedrungen. Während die gesetzten Sclerawunden später oft nicht mehr mit Sicherheit wahrzunehmen waren, konnte dies beim Eintritt des Fremdkörpers durch die Cornea, Iris und Linse meist geschehen. Der Glaskörper war in den erwähnten Fällen stets passiert worden. Der ursprünglich eingeschlagenen Richtung des Fremdkörpers entsprach nur einmal nicht der Sitz desselben im Augengrunde. Hier liess sich ophthalmoskopisch nachweisen, dass der Körper zuerst in der ihm gegebenen Direction gegen den Augenhintergrund geschlagen hatte, hier aber abgeprallt und nunmehr an eine andere Stelle desselben gelangt war.

Schwerere Reizerscheinungen bald nach der Verletzung kamen nur bei 9 Fällen zur Beobachtung. Ein Mal trat durch die Nachlässigkeit des Patienten gegen das verletzte Auge eine Irido-Cyclitis ein, welche jedoch glücklich endete. Die Regenbogenhaut antwortete auf sämmtliche 5 Verletzungen, die sie getroffen hatten, mit einer mehr oder minder erheblicheren Iritis. An der Retina stellte sich ein Mal eine circumscripte Netzhautentzündung mit dann folgender Atrophie ein. In 2 anderen Fällen reagierte dieselbe auf den Insult mit Blutextravasaten, welche aber dann im weiteren Verlauf vollkommen resorbirt wurden. 4 mal wurden grössere Blutungen in dem Glaskörper beobachtet; auch diese gelangten später zu vollständiger Resorption. Nur einmal

scheint diese bei einer Glaskörperblutung nicht eingetreten zu sein. 2 Jahre nach der Verletzung zeigte der Glaskörper dementsprechend eine Menge von beweglichen Trübungen. Was die Linse anbelangt, so war diese nur in 2 Fällen, bei welchen sie von dem Fremdkörper durchschlagen war, trotzdem klar geblieben. In fast allen übrigen Fällen trat mehr oder minder hochgradige Trübung und schliesslich Cataract ein. In einem Falle hellte sich die Anfangs constatirte Linsentrübung wieder von selbst auf, in einem weiteren fand Spontanresorption eines traumatischen Staares statt. 3 Mal musste jedoch die Discision und ein Mal die Linsenextration wegen Cataracta traumatica vorgenommen werden. Beträchtliche Hornhauttrübung ist in 1 Fall verzeichnet.

Vollkommene Heilung trotz des einverleibten Fremdkörpers und Wiederkehr der früheren Sehschärfe ohne Gesichtsfelddefect wurde unter den 23 herangezogenen Fällen 3 Mal beobachtet. Ebenso oft fand sich später ein nahezu vollkommenes Sehvermögen — wenn auch mit geringem Verlust der Sehschärfe, so doch ohne Defekt des Sehfeldes. Alle übrigen Fälle zeigten ein mehr oder minder störendes Scotom. Die Sehschärfe war zwar in den meisten Fällen brauchbar, jedoch gegen die frühere herabgesetzt.

Der Fremdkörper fand sich in der unteren inneren oder äusseren Hälfte des Augengrundes 11 Mal vor, davon ein Mal hinten im Glaskörper. In der Macula lutea selbst wurde er 1 Mal, 2 Mal in ihrer Nähe, 1 Mal genau zwischen ihr und Papille angetroffen. Bei 8 Fällen lag der Fremdkörper in der Nähe der Sehnervenpapille entweder auswärts oder medianwärts von ihr oder unterhalb derselben.

Was die Beschaffenheit der Fremdkörper bei den erwähnten Fällen anbelangt, so wurden Kugelstückchen ein Mal angetroffen. Von 6 Verletzten trugen im Augen-

innern je 3 Steinsplitter, je 3 abgesprungene Stückchen von einem Zündhütchen. Die übrigen hatten in ihrem Augeninnern Metallsplitter (Eisen oder Stahl).

Von diesen Fremdkörpern wurden frei in der Sclera — mit beträchtlich klaffendem Riss der Retina und Choroidea — 2, ohne letzteren 1 gesehen. Es steckten in der Retina und waren nicht eingekapselt: 6 Fremdkörper, welche sich fast alle durch eine besondere Grösse auszeichneten. Vollkommen in der Netzhaut eingekapselt waren 7, nur theilweise 5 Fremdkörper. Bei letzteren liess die ophthalmoskopische Untersuchung einen weissen Saum um den Eindringling erkennen, und wurde auch hier wiederholt ein beträchtliches Volumen desselben, so „fast doppelt so gross wie die Papille“ verzeichnet. Während in einem weiteren Fall der ursprünglich in die Retina eingedrungene und hier schon durch ein Exsudat fixirte Metallsplitter c. eine Woche nach der Verletzung in den Glaskörperraum fiel, wo er dann eingekapselt wurde, fanden sich endlich je 2 fremde Körper frei im Glaskörper und frei in der Retina.

Ueber das fernere Schicksal des verletzten Auges geben 2 der mitgeteilten Fälle Auskunft. Dieselben sind prognostisch von grosser Wichtigkeit. In beiden musste schliesslich das Auge enucleirt werden In dem einen Falle wurde die Operation indicirt, weil sich über ein Decennium nach der stattgehabten Verletzung eine Netzhautablösung eingestellt hatte, in dem anderen, weil eine schwere Irido-Cyclitis 6 Jahre nach Einverleibung des Fremdkörpers eintrat. Bei letzterem Auge war der Fremdkörper nach der Verletzung in der Retina eingekapselt worden. Nach 6 Jahren löste sich dann die ihn umgebende Membran. Er fiel plötzlich aus der Retina heraus und auf das Corpus ciliare, wo er sofort so schwere Erscheinungen erregte, dass das Auge nicht mehr erhalten werden konnte.

Den 23 aus der Literatur zusammengestellten Beispielen der in Rede stehenden, verhältnissmässig seltenen Augenverletzung kann ein weiterer auf der Freiburger Augenklinik beobachteter Fall angereiht werden. Der Verlauf wurde c. $^1/_2$ Jahr hindurch verfolgt. Die Mehrzahl der durch die Literatur überlieferten Fälle wurde nicht länger beobachtet. Wenn nun auch wie bei diesen von einem definitiven Abschluss der durch die stattgehabte Verletzung gesetzten Veränderungen nicht berichtet werden kann, weil dazu, wie der Hirschbergsche und Knappsche Fall lehren, ein Jahre langes Verfolgen derartiger Augen notwendig ist, so erscheint die Freiburger Beobachtung doch durch folgende Thatsachen besonders beachtenswerth.

I. Ein Eisensplitter verweilt über $4^1/_2$ Wochen ohne eingekapselt zu werden in der Retina. Dabei besteht leidlich gute Sehschärfe. Das Auge ist anfangs gereizt, später reizlos.

II. Nach $4^1/_2$ Wochen fällt das Metallstück in den Glaskörper. Skotom S. $^{2,5}/_5$.

III. 4 Monate später wird der Eisensplitter im Glaskörper frei beweglich gefunden. In demselben bestehen zahlreiche Trübungen. An der verletzten Stelle der Retina sind degenerative Processe eingetreten, indess ist eine Netzhautablösung nicht nachzuweisen. S. $^4/_6$ — aber das Gesichtsfeld äusserst beschränkt.

Ueber den Fall selbst wurde folgende Krankengeschichte verzeichnet:

Am 14. X. 1885 wurde Vincenzo Ganz, gebürtig aus Fulchade in Oberitalien, während des Sommers als Maurer beim Bau der Höllenthalbahn in Neustadt beschäftigt in die Freiburger Augenklinik aufgenommen.

Da Patient äusserst mangelhaft deutsch verstand und sprach, so konnte anamnestisch nur so viel ermittelt werden, dass er seit 2 Wochen wegen einer Verletzung

seines rechten Auges in ärztlicher Behandlung gewesen war.

Der am Tage der Aufnahme des Patienten aufgezeichnete Status praesens ergab: Rechtes Auge leicht thränend, Lidränder etwas gerötet, Conjunctiva bulbi im nasalen Teile ein wenig injicirt. Vordere Kammer, besonders nasalwärts, wo der Ciliarrand der Iris der Hornhaut fast anliegt, von geringerer Tiefe. Pupille — wahrscheinlich durch Atropin, — etwas weiter als links beweglich. Durch die Untersuchung mit dem Augenspiegel wurden oben im Glaskörper zahlreiche faden- und punktförmige Trübungen gefunden. Beim Blick nach unten zeigte sich auf dem Fundus von einem weissen Saum auf der Retina umfasst, ein metallisch glänzender, rundlicher Körper, dessen Grösse auf gegen 3 Papillen Durchmesser taxiert wurde. Die Papille war etwas verschleiert, aber sichtbar. Der untere Venenast war auffallend erweitert. — S. $^{1,5}/_{6}$ mit — 2. — Das mit der Hand geprüfte Gesichtsfeld schien nicht verengt zu sein.

Es wurde für den Patienten ruhige Bettlage angeordnet. Nach einem Zeitraum von 5 Tagen wurden bei der ophthalmoskopischen Untersuchung auf dem eingedrungenen Eisensplitter dunkle Punkte bemerkt. Man nahm an, dass dieselben Rostflecken seien, welche vielleicht einem Oxydationsprozess, vielleicht auch einem unterdess stattgehabten Blutextravasat aus der Retina ihre Entstehung verdankten. Eine grössere Blutfülle des Augengrundes — in Gestalt von Stauungshyperämie — lag jedenfalls vor, wie der stark erweiterte Venenast an der Papille zu erkennen gab. Indess schien auch die Möglichkeit der ersten Deutung nicht ausgeschlossen — vielleicht noch mehr für sich zu haben als letztere, weil im Uebrigen der Befund vom 14. X. unverändert geblieben war.

Am 22, X. wurde S = $^{2}/_{6}$ mit + 0,5 ermittelt.

Der Bulbus war vollständig reizlos, die Pupille war ad Maximum erweitert.

Einige Tage darauf durfte Patient das Bett verlassen.

Am 28. X. nachmittags bemerkte er plötzlich die Bewegung eines glänzenden Scheines im rechten Auge. Die Pupille ist etwas weniger dilatirt. Im übrigen erscheint das Auge fast reizlos. Es wurde folgender Augenspiegelbefund aufgenommen: Oben im Glaskörper Vermehrung der diffusen und beweglichen Trübungen, der Fundus etwas mehr verschleiert, Fremdkörper an der früheren Stelle nicht mehr wahrzunehmen. Dieselbe erschien trüb, etwas dunkel, die dazu führende Vene ebenfalls etwas verschleiert. Beim Blick nach unten zeigt sich eine glänzend weisse bewegliche Netzhautfalte. Der Fremdkörper selbst ist nicht deutlich zu sehen. Schmerzen sind nicht vorhanden. $S = {}^{1,5}/_{6}$. In der darauffolgenden Nacht gutes, subjektives Befinden.

Am 30. X. wurde folgender Status verzeichnet:

Aeusserlich am Auge keine Veränderung; mit dem Augenspiegel wurde der Glaskörper wieder etwas heller gefunden. Fundus mit Papille deutlicher sichtbar als gestern, ebenso die frühere Stelle des Fremdkörpers, welche dunkelgrau erschien. Die betreffende Vene konnte in ihrer Continuität verfolgt werden. Beim Blick nach unten sah man die abgelöste Netzhaut mit einem quer verlaufenden klaffenden Riss. Fremdkörper nicht sichtbar, $S = {}^{1,5}/_{5}$. Die Gesichtsfeldaufnahme an der ebenen Tafel auf 1, Entfernung ergab:

$$2,\ 4^1/_2,\ \infty,\ 6^1/_4,\ 6^1/_4,\ 4^1/_2,\ 5^1/_2,\ 2.$$

Es wurde dem Patienten von Herrn Professor Manz die magnetische Extraction des Fremdkörpers vorgeschlagen, von ihm aber abgelehnt.

Am folgenden Tage wurde $S = {}^{2,5}/_{5}$ ermittelt und

beifolgende Perimeteraufnahme gemacht, die ein Scotom in der unteren Gesichtshälfte ergab. (s. Anlage, Figur 1.)

Patient wurde sodann auf seinen Wunsch entlassen.

Am 16. März 1886 stellte er sich in der Klinik wieder vor. Er hat in der Zwischenzeit ohne jede Störung im Sehen stets seiner Arbeit obgelegen. Im Dezember des vorigen Jahres will er plötzlich ohne jede Veranlassung heftige Schmerzen im R. Auge verspürt haben, welche jedoch nach einigen Stunden wieder aufgehört haben sollen. Dabei soll das Auge nicht gerötet gewesen sein.

Der Befund am 16. III. 86 war folgender:

R. Auge: Leichter Strabismus divergens. Conjunctiva bulbi leicht injicirt. Pupille fast doppelt so weit als auf dem linken Auge, ohne dass vorher Atropin eingeträufelt war. Dieselbe reagiert auf Lichteinfall gar nicht. Sie ist von ganz unregelmässiger Gestalt, indem der Pupillarrand an verschiedenen Stellen etwas verzogen ist. Während die Iris des linken Auges blau aussieht, hat die des rechten Auges eine dunkelgrüne Farbe. Das Auge ist schmerzlos, die Spannung gleich der des gesunden Auges.

$S = {}^{4}/_{6}$. Die Pupille erweitert sich auf Atropin ad Maximum. Mit dem Augenspiegel wird bei durchfallendem Lichte folgendes ermittelt: Der Reflex ist ziemlich gut. Im vorderen Teil des Glaskörpers bemerkt man zwei fixe, sich rechtwinklig kreuzende, fadenförmige Trübungen. Etwas hinter denselben zahlreiche bewegliche feine membranartige Trübungen. Dicht hinter der Linse liegt eine fixe dreieckige Trübung mit der Spitze nach oben. Durch diese Trübung hindurch sieht man beim Blick nach unten den glänzenden Fremdkörper beweglich im hinteren Teil des Glaskörpers. Im Uebrigen erscheint der Fundus etwas trüb, die Netzhaut an der Rissstelle verschleiert. Rings um dieselbe bemerkt

man reichliche dunkle Pigmentirung. Die Papille ist gut kenntlich und scheint etwas gerötet zu sein. Das Gesichtsfeld, mit dem Perimeter aufgenommen, wurde sehr beträchtlich verengert vorgefunden. (s. Anlage, Figur 2.)

Wie bei den oben aus der Litteratur angeführten Beispielen ist es auch bei dem vorliegenden Falle höchst auffallend, dass ein Fremdkörper sich fast $^1/_2$ Jahr lang frei beweglich im Fundus oculi aufgehalten hat, ohne einen schwereren Reizzustand zu bewirken und ohne die Function des Auges vollständig zu vernichten.

Bevor auf die Erscheinungen, welche unser Kranker bot, näher eingegangen und ein Vergleich mit den aufgezählten Fällen angestellt wird, soll in Kürze das Verhalten des Augenhintergrundes und Glaskörpers Fremdkörpern gegenüber besprochen werden. Dasselbe ist nicht nur auf Grund klinischer Erfahrungen festgestellt, sondern auch durch eine Reihe von Thierversuchen ermittelt worden. Letztere haben in grösserer Zahl Berlin, Roth, Pagenstecher und Leber angestellt. Die Resultate dieser Versuche stimmen mit dem Verlauf derartiger Traumen in der Praxis so gut überein, dass sie zur vollständigen Einsicht in die Erscheinungen, welche bei diesen Verletzungen zu Tage treten, notwendig herangezogen werden müssen.

Was zunächst den Gang der in das Augeninnere eindringenden Fremdkörper anbelangt, so ist darüber von Berlin folgendes festgestellt. Der fremde Körper durchfliegt den Glaskörperraum in gerader Richtung, bis er die hintere Bulbuswand trifft. Dort setzt er eine Verletzung der Retina, Chorioidea und wohl auch der Sclera. Wird er von diesen Augenhäuten nicht festgehalten, so prallt er wieder zurück und senkt sich dann in den Glaskörperraum. Letzteres kommt jedoch wie die Revue der mit geteilten Beobachtungen ergiebt ziemlich selten vor.

Ueber die Wirkung der in das Auge gelangten Fremdkörper ist Prof. Leber durch Thierexperimente zu folgenden Schlüssen gekommen.

1) Die blosse Gegenwart eines reinen, nicht mit entwicklungsfähigen Keimen niedriger Organismen behafteten und chemisch indifferenten Fremdkörpers im Auge ruft keinerlei Entzündung hervor.

2) Aseptische Fremdkörper aus Metallen, welche im Auge der Oxydation unterliegen, bewirken keine eitrige Entzündung, können aber andere schwere Folgen nach sich ziehen.

3) Eitrige Entzündungen nach eingedrungenen Fremdkörpern sind nahezu immer durch das Vorhandensein organischer Keime bedingt. Es können zwar auch chemische Reize eitrige Entzündung bewirken, diese kommen aber in der Praxis nicht in Betracht.

4) Die eitrige Entzündung durch niedrige Organismen entsteht durch die Stoffwechselprodukte derselben d. h. durch chemische Substanzen, welche diese Organismen, seien es Bacterien oder Coccen, durch ihren Lebensprocess erzeugen.

Die Fremdkörper selbst theilt man je nach ihrem chemischen Verhalten in 2 grosse Klassen. Man unterscheidet chemisch indifferente und chemisch differente Fremdkörper.

Zu den ersten gehören [18, 19] Holzfragmente, Cilien, Golddraht und wahrscheinlich auch das Blei, welches sich im Augeninnern mit einer dünnen Schicht von Bleicarbonat überzieht. Diese werden im Innern des Auges ganz gut vertragen, wenn sie nicht mit organischen Keimen behaftet sind.

Als chemisch differente Fremdkörper hat man Stahl, Eisen, Kupfer und metallisches Quecksilber zu betrachten. Auch diese können mit Ausnahme des

Quecksilbers offenbar lange im Auge verweilen, wenn sie vollkommen aseptisch hineingekommen sind. Es finden aber an solchen Körpern chemische Vorgänge statt. So haben die Thierversuche ergeben, dass die Eisensplitter ihren Glanz verlieren und sich mit einer Oxydschicht überziehen. Auch bei den Kupferstückchen ist dieser Vorgang beobachtet worden, jedoch war hier die Oxydation nur eine minimale. Eisen- wie Stahlsplitter erregen keine eigentliche Entzündung. Bei Kupferstückchen bleibt dieselbe aus, wenn dasselbe frei im Glaskörper suspendirt ist. Wird es in die Bulbuswand eingeführt, so kommt es zu einer auf die nächste Umgebung des Fremdkörpers beschränkten Eiterung. Metallisches Quecksilber bewirkt auch vollkommen aseptisch in das Auge hinein eingebracht, schwere eitrige Entzündung, welche sich zum Unterschiede von der septischen nicht auf die übrigen Teile des Auges ausbreitet.

Von grosser Bedeutung ist natürlich auch das Volumen dieser Fremdkörper. Handelt es sich um winzige Splitter (Eisen etc.) so werden Oxydationsvorgänge an diesen nicht wahrgenommen werden können, weil sie dann meist schnell eingekapselt werden.

Ein nicht unwesentlicher Unterschied in dem späteren Verhalten des Auges besteht bei den in die Bulbushäute und den in den Glaskörper gelangten Fremdkörpern.

Bleiben letztere nämlich in den Augenhäuten stecken, so werden sie gewöhnlich auch wenn sie in den Glaskörper hineinragen nach einem vorausgegangenen exsudativen Prozess durch eine Bindegewebshülle eingekapselt. Ob dieses geschieht oder unterbleibt, scheint nicht allein von der Grösse des Fremdkörpers, sondern auch von chemischen Einflüssen abzuhängen. Mit Sicherheit lässt sich behaupten, dass, wenn nicht bald nach der Verletzung Einkapselung

des Fremdkörpers erfolgt ist, diese später nicht mehr zu Stande kommen dürfte. Nach der erfolgten Einkapselung trifft man eine umschriebene, weiss glänzende Bindegewebsmasse, welche mehr oder minder stark prominirt, oft auch zum Teil mit hämatogenem Pigment bedeckt ist. Gelang die Einkapselung nicht vollständig, so sieht man um den Fremdkörper einen weissen Saum.

Die Sehstörung hängt von dem Sitz des Fremdkörpers in der Retina, sowie von den Beschädigungen der vorderen Augenmedien ab.

Die pathologisch-anatomischen Veränderungen der Netzhaut sind folgende:

Nach Berlin zeigen die Nervenfasern ausgesprochene varicöse Hypertrophie, was auch Roth durch Thierexperimente bestätigt hat. Dabei ergab sich zugleich, dass die hypertropischen Fasern nur kurze Zeit nach der Verletzung zu finden sind und nach 2—3 Wochen allmählich verschwanden. Auch die Axencylinder der markhaltigen Fasern (bei Kaninchen beobachtet) erfahren, wenn sie verletzt sind, eine Verdickung. Abgesehen von Blutungen und deren Resten fand sich ausserdem in der Umgebung der verletzten Stelle Pigmentirung der äusseren Netzhautschichten, später leichte interstitielle Bindegewebshyperplasie der Netzhaut und Ausfüllung der Wunde durch Narbengewebe, an dessen Bildung sich Retina und Chorioidea jedoch nicht beteiligen.

Wie die Thierexperimente ergeben haben, können nun die eingebrachten Fremdkörper eine Zeit lang in der Retina sitzen bleiben, ohne dass zunächst weitere Veränderungen als die geschilderten zu constatiren gewesen wären. Damit ist jedoch das Schicksal des verletzten Auges nicht entschieden. Es stellen sich vielmehr, wie Leber nachgewiesen hat, sehr häufig später andere schwere Folgen ein, welche schliesslich mit dem Verlust des be-

schädigten Auges enden. Zu diesen Folgen ist in erster Linie die Ablösung der Retina zu rechnen. Dieselbe wurde sowohl bei im Augenhintergrund in den Bulbushäuten eingekapselten, wie bei den frei in ihnen steckenden Fremdkörpern beobachtet. Es ergab sich jedoch aus den Thierversuchen kein Anhalt für die Bestimmung des Zeitpunktes, in welchem das in Rede stehende Ereignis nach der Verletzung zu erwarten sein könnte, ein Umstand, der für die Praxis von grosser Wichtigkeit ist.

Eine ungünstige Wendung kann ferner auch durch folgendes Ereignis eintreten. Die verhältnissmässig doch nur zarten Bindegewebsmembranen, welche den in die Bulbushäute eingedrungenen Körper umschlossen oder wenigstens das eine Ende desselben fixierten, leisten mit der Zeit den Insulten, welchen sie fortwährend bei den Bewegungen des Auges ausgesetzt sind, nicht mehr Widerstand. Sie werden allmählich locker und reissen schliesslich. Es kann dann der Fremdkörper plötzlich seinen bisher eingenommenen Sitz verlassen und in den Glaskörper fallen. Der gleiche Ortswechsel wird sich nach vorausgegangener Lockerung des Fremdkörpers an seiner Fixationsstelle auf die bezeichneten Insulte, noch leichter und schneller vollziehen können, wenn derselbe uneingekapselt im Hintergrund stecken blieb. Fällt dann der Fremdkörper in den Glaskörperraum, so treten, wie später erwähnt werden soll, sehr häufig Veränderungen im Auge ein, bei denen die vorher noch brauchbare Sehkraft zu Grunde geht.

Endlich kann es auch vorkommen, zumal wenn der im Augengrunde haftende Fremdkörper eine beträchtliche Grösse besitzt, dass eine so starke Bindegewebsbildung in und vor der Retina stattfindet, dass dadurch die Function des Auges vollständig untüchtig wird.

Wir kommen nunmehr zu den Beobachtungen, welche

über die im Glaskörper verweilenden Fremdkörper gewonnen worden sind.

Pagenstecher hat zu diesem Zweck eine Reihe von Versuchen an Kaninchen-Augen gemacht. Er fand, dass beim Einbringen von Fremdkörpern in den Glaskörperraum dieser Augen, sich sogar gegen sehr starke Reize der Glaskörper anfangs ganz gleichgültig verhalten kann. Nach Jaeger, v. Graefe und Bergmeister kann es selbst vorkommen, dass keinerlei Trübung den eingedrungenen Körper umgibt. Meist treten aber schon nach wenigen Stunden staubförmige Massen um denselben auf. Es kann dann aber, wenn die chemische Zusammensetzung des Fremdkörpers nicht anderweitige Veränderungen herbeiführt, zu einer derartigen Einkapselung kommen, dass nun der Fremdkörper mit Conservirung der Form und selbst eines Teiles der Function des verletzten Organs ruhig ertragen wird.

Leber fand an Thieren häufig braune oder grünlich braune Verfärbung des Glaskörperabschnittes, welcher den Fremdkörper zunächst umgab. Veränderungen, welche vielleicht auf Oxidationsvorgänge zurückzuführen sein dürften.

Im Allgemeinen ist die Gegenwart eines Fremdkörpers im Glaskörperraum weit gefährlicher als in der Retina und zwar bei den eingekapselten Fremdkörpern auf Grund folgender im Laufe der Zeit eintretender Veränderungen.

In den Fällen, wo es sich gleichzeitig um eine Verletzung der Retina und Chorioidea handelt, hängt die im Glaskörper befindliche Bindegewebskapsel mit den Augenmembranen durch verbindende Stränge zusammen. Allmählig kommt es zur Retraction des den Fremdkörper einkapselnden Bindegewebes, und damit zu einer Abhebung der Retina.

Derselbe Vorgang ist auch da beobachtet, wo der

Fremdkörper durch Cornea und Linse direkt an seine Stelle im Glaskörper eingedrungen war.

Das Zustandekommen der Netzhautablösung in solchen Fällen lässt sich nur erklären durch Verdichtung und Schrumpfung des Glaskörpers. Im Uebrigen muss es nun nicht gerade absolut zu Netzhautablösung kommen, sondern es kann sich auch Abhebung des Glaskörpers entwickeln.

Sass ein Fremdkörper früher in einer der Augenmembranen fest und senkt er sich später auf den Boden des Glaskörpers, so können in Folge der mechanischen Reizung — insbesondere der Ciliarnerven — unerträgliche Schmerzen entstehen. Diese Reizerscheinungen können nun wieder verschwinden zumal unter geeigneter Behandlung, wie der geschilderte Fall von Briere z. B. ergibt. Sie können aber auch bleiben und sich steigern. Es entsteht dann, wie in der Knappschen Beobachtung, eine so schwere Irido-Cyclitis, dass die Enucleation indicirt ist.

Nach jahrelangem Verweilen eines Fremdkörpers im Glaskörperraum kann sich endlich totaler Schwund des Glaskörpers und damit totale Netzhautablösung entwickeln.

Wenn wir nunmehr nach den am Eingange angeführten Beobachtungen den klinischen Verlauf der Verletzung zu schildern versuchen, so ergibt sich, dass derselbe mit dem Verlauf der gleichen Verletzung am Thierauge fast vollkommen übereinstimmt.

Zunächst ist auch für diesen die Grösse des Fremdkörpers von Wichtigkeit. Diese scheint je nach dem Material, von welchem er entstammt, ausserordentlich verschieden zu sein. Durchschnittlich kommen bei der Verletzung Splitter von etwa 2 mm Durchmesser in Betracht.

Die besonderen Nachteile der chemisch differenten

Körper, wie sie die Thierexperimente ergeben hatten, konnten nicht mit Sicherheit aus den klinischen Befunden gefolgert werden. Kupferstückchen (in Gestalt von Zündhutfragmenten) wurden anscheinend ebenso gut vertragen wie Eisen- und Stahlsplitter. Auch Steinstückchen verhielten sich wie letztere.

Abgesehen von dieser kleinen Differenz ist der klinische Verlauf der gleiche, wie ihn die Experimente ergaben.

Schlägt ein Fremdkörper durch die Sclera und Glaskörper in das Augeninnere und gelangt in einen peripheren Theil der hinteren Bulbuswand, so können alle anfangs gesetzten Reizerscheinungen, sowie Hämorrhagien vollkommen verschwinden. Geht er aber durch die vordere Augenkammer, so ist dieses Trauma schon viel komplicirter, indem sich ausser einer Trübung der Cornea fast regelmässig sehr bald, zuweilen wie in einem Falle von Hirschberg auch erst ein Jahr später, eine traumatische Cataract entwickelt. Nur in Ausnahmefällen stellt sich eine spontane Aufhellung der Anfangs bestehenden Linsentrübung ein. (Fall von Pufahl, Fall von Krause mit Spontanresorption einer Cataracta traumatica.)

Das erste Resultat der Verletzung ist fast stets eine mehr oder weniger ausgesprochene Reaction der gefässhaltigen Augenteile. Dieselbe kann, besonders wenn die Iris dabei verletzt oder gestreift ist, mehr oder weniger heftig sein und recht heftige, momentane oder auch für einige Tage bestehende Schmerzen veranlassen. Es tritt demnach eine Ophthalmitis in der Regel ein, aber dieselbe ist, da es sich um aseptische Verletzungen handelt, gutartiger Natur.

Sehr schnell findet dann eine Vernarbung der Cornea- bezw. Sclerawunde statt. Erstere ist für kür-

zere oder längere Zeit zuweilen noch kenntlich an einer Trübung der Hornhaut, letztere dagegen ist sehr bald gar nicht mehr sichtbar. Auch die Iris kann ohne Narbe schnell verheilen, indess bleiben hier schon häufiger Veränderungen zurück, welche einmal in einer Verfärbung der Regenbogenhaut (zumal nach stattgehabter Iritis) dann aber auch in einer Verzerrung der Pupille zum Ausdruck kommen können.

Was dann die Augenmedien der Tiefe anbelangt so sind die Veränderungen der Linse bereits besprochen. Im Glaskörper finden sich unmittelbar und auch längere Zeit nach der Verletzung fast stets diffuse und bewegliche Trübungen in grösserer oder geringerer Menge vor. Dieselben hellen sich aber in den meisten Fällen auf und bleiben nur in wenigen permanent. Nach dem Stadium der Reizerscheinungen kann daher, wie die Fälle von Schneider und Brière lehren, der ganze Glaskörper klar angetroffen werden und nur die von ihm aufgenommenen Fremdkörper erkennen lassen. Um das weitere klinische Verhalten des Glaskörpers hier gleich zu erledigen, so können die eingedrungenen Körper in demselben später eingekapselt werden oder frei bleiben. Für das weitere Verhalten des Auges scheint jedoch zunächst das erstere günstiger zu sein, wenn auch nicht öfter vorzukommen.

Das ophthalmoskopische Bild lässt ferner bald nach der Verletzung umschriebene Zerreissung der Retina, chorioidea, sowie Hämorrhagien erkennen und häufig auch schon sehr bald die Bildung eines Exsudates um den Fremdkörper. Ueber den die Retina überragenden Rand desselben beginnen sich schon sehr früh feine Fäden von dem Exsudat aus zu schieben. Diese verschmelzen schliesslich zu einer Membran, wodurch dann die Einkapselung des Fremdkörpers voll-

endet ist. Dabei kann es leicht, wie aus den beiden Beobachtungen von Landesberg erhellt, zu Blutextravasaten kommen, wohl desshalb, weil dieser ganze Prozess notwendig eine stärkere Blutfüllung der Retina bedingt. Diese gelangten jedoch in den Landesbergschen Fällen zu vollkommener Resorption. In anderen Fällen kann man aber nach Ablauf des ganzen Prozesses in der Umgebung des eingekapselten Fremdkörpers eine umschriebene Verdickung der Retina und unregelmässige Pigmentation zuweilen auch oberflächliche Atrophie der Chorioidea constatiren. Wie eine Anzahl der beigebrachten Beobachtungen zeigt, bleibt der Einkapselungsprozess auch häufig aus, und der Splitter steckt dann frei in den Bulbushäuten: Sclera, Chorioidea und Retina zusammen, oder nur in Chorioidea und Retina oder in letzterer allein. Wenn er sehr fein ist, so kann er auch vor der Retina liegen bleiben. Auch in diesen Fällen kommt es natürlich unmittelbar nach dem Trauma zu Blutungen, die vollkommen oder zum Theil resorbirt werden. Später lassen sich dann wohl (wie in den Fällen von Jacobson und Strawbridge) klaffende Zerreissungen der Retina und Chorioidea oder die blossgelegte Sclera erkennen; jedoch wurde zunächst keine Ablösung der Netzhaut nachgewiesen.

Ohne jede Funktionsstörung des beschädigten Auges kann es nach der Natur der Verletzung wohl kaum abgehen. Dieselbe besteht anfangs in Verdunkelung des Sehfeldes und Sehschwäche, später in einem dauernden Scotom. Dasselbe entspricht dem Sitz des Fremdkörpers. Hat der fremde Körper die Nervenfaserschicht auch nur in geringer Ausdehnung durchtrennt, so kann man ausser dem Scotom einen sectorenförmigen Defect des Gesichtsfeldes unterscheiden, der dem nach der Netzhautverletzung ausfallenden Bündel der Nerven-

faserschicht entspricht. Die Spitze dieses sectorenförmigen Gesichtsfelddefectes fällt mit dem Scotom zusammen — während die Basis desselben in der Peripherie des Gesichtsfeldes liegt.

Wie in dem Falle von Jacobi, ist auch sonst hierbei zuweilen die merkwürdige Beobachtung gemacht worden, dass das Scotom umfangreicher war, als es nach der ophthalmoskopisch festgestellten Grösse des Fremdkörpers oder der Läsion der Retina erwartet werden konnte. Knapp meint, dass der Grund dieser Erscheinung darin zu suchen ist, dass nicht nur die lichtempfindenden Elemente dieses Fleckes, sondern auch die durch denselben hindurchgehenden Nervenfasern zerstört gewesen sind. Wir haben nun oben einige Fälle angeführt, bei denen ein Sehfelddefect nicht entdeckt worden ist. Da bei diesen jedoch eine perimetrische Messung nicht vorgenommen ist, so ist derselbe wohl übersehen worden. Eine vollkommene Wiederherstellung der licht-percipirenden Elemente ist nicht möglich.

Die centrale Sehschärfe war in der Mehrzahl der Fälle eine brauchbare geblieben; in einigen (Hirschberg, Landesberg, Snell, Jacobi) Fällen war sie normal; nur in wenigen hatte sie sich verschlechtert, (Hirschberg, Brière).

Wenn wir nun darnach fragen, wie sich das endgiltige Schicksal des also beschädigten Auges gestaltet, und wie bezüglich der Prognose die angeführten klinischen Beobachtungen mit den Erfahrungen der Thierexperimente in Einklang zu bringen sind, so müssen wir hierauf zunächst antworten, dass die Beobachtungszeit fast aller der aus der Literatur zu der Besprechung dieses Gegenstandes herangezogenen glücklichen Fälle eine zu kurze gewesen ist, um mit vollkommener Sicherheit den Ausspruch fällen zu können: dieser Zustand

des Auges wird permant bleiben. Wir haben daher gleich am Eingange unserer Arbeit 2 Fälle angeführt, bei welchen, nachdem der Fremdkörper viele Jahre nach dem erlittenen Trauma ohne wesentliche Abnahme der ursprünglichen Sehkraft und ohne weitere subjektiven Störungen getragen worden war, die Enucleation vorgenommen werden musste. Bei dem einen Auge trat Netzhautablösung ein, bei dem anderen stellte sich durch einen Ortswechsel des Fremdkörpers schwere Irido-Cyclitis ein. Diese Thatsachen mit den Resultaten der Thierversuche zusammengestellt, lassen selbst für die anscheinend vollkommen geheilten Fälle schliesslich doch nur eine sehr unsichere Vorhersage zu. Wir kommen hierauf noch einmal bei Besprechung des Freiburger Falles zurück.

Den oben citirten Ausspruch von Arlt glauben wir daher modificiren zu müssen. Die Möglichkeit, dass ein Individuum einen Fremdkörper bis an sein Lebensende im Augenhintergrund herumtragen kann, ohne davon eine Ahnung zu haben, soll nicht bestritten werden. Unter ganz besonders günstigen Umständen können ja selbst unmittelbar nach der Verletzung, wie der Pufahlsche Fall zeigt, alle Reizerscheinungen fehlen, ferner kann, wie die lange Beobachtungszeit des I. Falles von Landesberg ergiebt, der Fremdkörper über ein Decennium im Augenhintergrund verweilen, ohne dass die Sehkraft für den Patienten auffällig leidet. Ist endlich der Gesichtsfelddefect nicht zu gross, und liegt er ganz peripher, so wird er von dem Patienten nicht bemerkt werden. Der Verletzte kann dann in der That von einem vorhandenen Splitter in seinem Augenhintergrunde bis an sein Lebensende keine Ahnung haben und dieser Befund kann dann erst zufällig bei der Section festgestellt werden. Indess müssen wir nach unseren Beispielen

und Mitteilungen hierzu bemerken, dass die Zeit von dem Trauma bis zum Exitus nicht zu lange bemessen werden darf. Wir haben eine grössere Anzahl der günstigsten Beobachtungen aus der Literatur zusammengestellt und finden unter diesen 23 schon 2, bei denen das Auge ein Mal nach 6, das andere Mal nach ca. 12 Jahren zu Grunde ging.

Nachdem wir uns nunmehr über den Verlauf, sowie die wichtigsten Erscheinungen dieser Augenverletzung orientirt haben, kommen wir auf den mitgeteilten Fall der Freiburger Augenklinik zurück.

Zunächst muss auch bei diesem Fall, wie bei den sämmtlichen aus der Literatur angeführten Beispielen angenommen werden, dass der in das Augeninnere gelangte Fremdkörper frei von allen Entzündungserregern gewesen ist. Wäre er ein septischer gewesen, so würde das Auge bei der Aufnahme des Patienten andere Reizerscheinungen als die constatirten geboten haben, wenn es nicht schon vorher durch eitrige Panophthalmitis zu Grunde gegangen wäre. Es bestand am Tage der Aufnahme eine leichte Conjunctivitis, Iritis und Retinitis. Dieser entzündete Zustand des Auges stimmt mit dem vollkommen überein, welcher bei den meisten der mitgeteilten Beispiele kurz nach der Verletzung und auch noch mehr oder weniger lange nachher angetroffen wurde. Am Tage der Aufnahme waren in dem vorliegenden Falle schon 2 Wochen nach der Verletzung verstrichen. Indess konnte eine Wundinfection nach diesen Erscheinungen nicht vorgelegen haben. Der beobachtete Reactionszustand musste daher als der Ausdruck einer gutartigen Ophthalmitis gedeutet werden, welche der Fremdkörper sowohl durch die Reizung an seiner Haftstelle, als auch durch die auf seinem Wege dahin bewirkten Verwundungen erregt hatte.

Der Fremdkörper selbst übertraf an Grösse — gegen 3 Pap. Durchm. — wohl alle derartigen eingangs erwähnten Körper. Seiner Beschaffenheit nach gehört er als Eisensplitter zu den chemisch differenten Körpern und zwar zu denjenigen Metallstückchen, welche, wie hier gleich erwähnt werden soll, vom Glaskörper relativ am besten vertragen werden. In der Krankengeschichte wurde angeführt, dass sich an dem in der Retina sitzenden Eisensplitter ophthalmoskopisch kleine Flecke hatten wahrnehmen lassen. Möglicherweise sind diese durch eine Oxydation entstanden. Im übrigen darf nicht unerwähnt bleiben, dass der Fremdkörper seinen Glanz noch nach 6 Monaten so weit dies ophthalmoskopisch wahrnehmbar war, vollkommen bewahrt hatte. Nach den Erfahrungen bei den Thierversuchen nehmen dagegen Eisensplitter, nachdem sie kürzere oder längere Zeit im Auge verweilt haben, ein mattes Aussehen an. Vielleicht war an dieser Erscheinung die Grösse des Fremdkörpers Schuld oder es hat sich um besonders hartes Eisen z. B. s. g. Hammerschlag gehandelt, dass der auch im menschlichen Auge mehrfach beobachtete (Fälle von Krause, Jakobi etc. schwarzes bezw. mattes Aussehen der eingedrungenen Eisensplitter) Oxydationsprocess nicht zur Ausführung kam.

Was den Weg des Metallstückes in das Augeninnere anbelangt, so war es wunderbar, dass eine Eingangspforte des verhältnissmässig grossen Fremdkörpers 14 Tage nach der Verletzung nicht mehr nachzuweisen war. Der Umstand, dass diese ohne jede Narbe geheilt war, sprach wohl dafür, dass sie in der Sclera gelegen haben musste. Wäre nämlich die Cornea als Eintrittsstelle benützt worden, so hätte der Fremdkörper auch die Linse durchschlagen müssen, um seinen Platz in der Retina zu erreichen. In diesem Falle hätte sich aber, wie der soeben kurz geschilderte Krankheitsverlauf der Verletzung ergiebt, bei

dem Trauma, welches der Eisensplitter seinem taxierten Volumen nach hätte setzen müssen, an die Linsenverletzung sicher eine Cataracta traumatica angeschlossen, ganz abgesehen davon, dass dann wohl auch an der Cornea eine der gesetzten Wunde entsprechende Trübung hätte beobachtet werden können.

Der Fremdkörper hat demnach wahrscheinlich folgenden Gang durch den Bulbus genommen.

Zunächst ist es wohl klar, dass er nicht von oben her in das Auge hineingeflogen sein kann, und zwar aus dem Umstande, weil der obere Teil des Glaskörpers frei von allen Trübungen gefunden wurde. Da die wesentlichen Veränderungen unten im Augeninnern zu constatieren waren, so muss die untere Partie des Bulbus auch die sein, in welche der Weg des Fremdkörpers zu verlegen sein wird. Er wird also ziemlich steil von unten her die Sclera getroffen haben. Dann hat er die Zonula Zinnii durchschlagen und ist darauf wahrscheinlich gegen die hintere Wand der Linsenkapsel geprallt.

Dafür, dass der Fremdkörper von unten her gegen die hintere Partie der Linsenkapsel geschlagen und hier eine Verletzung gesetzt, spricht wohl die eigentümliche Trübung, welche am 16. III. 86 dicht hinter der Linse constatiert wurde. Dieselbe besteht unserer Meinung nach aus einem abgerissenen Stück der hinteren Kapselwand.

Für den verhältnissmässig seltenen Weg durch die Zonula Zinnii ist ein Analogon unter den mitgeteilten Beispielen. Es betrifft dieses den Fall von Kittel. Hier wurde auch die Zonula Zinnii durchschlagen, aber weder Kapsel- noch Linsentrübung später bemerkt. Es kam dies daher, dass die Cornea als Eintrittsstelle benützt worden war. Bei der geraden Richtung, welche der eindringende Fremdkörper durch die Augenmedien stets nimmt, konnte auf diesem Wege vor der Zonula nur die Iris, hinter ihr

der Glaskörper durchschlagen werden, bis er an die Retina gelangte. Dieser Befund wurde denn auch von Kittel durch die Untersuchung sicher gestellt. Denkt man sich nun die Richtungslinie dieses Weges, bezeichnet durch einen Punkt der Zonula und einen beliebigen am Rande der Cornea, auf einem Horizontalschnitt des Auges und verlegt dann den Punkt auf der Cornea immer weiter nach dem Rande der Hornhaut zu, bis er schliesslich in die Sclera fällt, so muss eine Gerade, zwischen letzterem Punkte und Zonula nach dem Augeninnern hin gezogen, vor der Zonula das Corpus ciliare, hinter ihr die hintere Wand der Linsenkapsel treffen.

Die noch am Tage der Aufnahme — 2 Wochen nach der Verletzung — constatierte Iritis sprach um so mehr dafür, dass die Regenbogenhaut bei dem Trauma in Mitleidenschaft gezogen worden war, als irgend welche andere Momente für eine Irisreizung nach dem sich bietenden Befunde nicht verantwortlich gemacht werden konnten.

Der beschriebene Eintritt des Fremdkörpers beansprucht daher auch aus diesem Grunde eine sehr grosse Wahrscheinlichkeit.

Was nun den weiteren Weg des Eisensplitters anbelangt, so muss sich derselbe wohl folgendermassen gestaltet haben. — Das Hindernis, welches er an der Linsenkapsel fand, schwächte seine Propulsivkraft in hohem Grade. Er drang daher im Fundus oculi angelangt nur in die Retina ein, ohne die Chorioidea oder gar die Sclera zu verletzen.

Für das Recochettement können wir wohl in unserem Falle, wenn, wie es wahrscheinlich ist, der gedachte Weg des Fremdkörpers den wirklich stattgehabten Thatsachen entspricht, einen Grund annehmen. Die

Corticalis ist ihrer Natur nach ganz geeignet, ein solches Vorkommnis zu Stande zu bringen.

Ein ähnliches Ereignis haben wir oben (von Krause) aus der Literatur mitgeteilt. Dort schlug der Eisensplitter zuerst in der ihm gegebenen Richtung gegen die Retina, prallte jedoch hier aus unbekannten Ursachen ab. Seine Kraft war aber dadurch auch erschöpft. Er drang noch an einer anderen Stelle in die Netzhaut ein und blieb hier sitzen. Indess hatte er aber dabei auch nur diese verletzt. Aehnlich gestaltete sich in beiden Fällen zunächst der weitere Verlauf. Da es sich in dem Krause'schen Falle um einen grossen bolzenförmigen Eisensplitter handelte, so fand an ihm nur eine teilweise Einkapselung — nur an den Seiten — statt. Ganz dasselbe finden wir auch bei unserem Fall. Bei dem beträchtlichen Volumen des etwa 3 papillengrossen Eisensplitters war die Möglichkeit von der Retina allein durch eine Einkapselung dauernd fixirt gehalten zu werden, nicht vorhanden. Der Versuch den Fremdkörper einzukapseln, wurde indess gemacht. Es fand an dem Sitze des Eisensplitters eine exsudative Entzündung statt, welche durch den Augenspiegel direkt nachgewiesen werden konnte. Der Fremdkörper war von einem weissen Saum eingefasst — ein Bild, dessen Deutung oben besprochen ist.

Bei der mangelhaften Fixation und der beträchtlichen Grösse des Fremdkörpers konnte es daher nicht so sehr Wunder nehmen, dass derselbe, als Patient die ruhige Bettlage aufgab, aus der Retina herausfiel und nun in den Glaskörperraum gelangte.

Ein gleiches Ereignis trat, wenn wir die mitgeteilten Fälle übersehen, bei zwei Beobachtungen ein und zwar in dem Falle von Brière 8 Tage, in dem von Knapp beschriebenen 6 Jahre nach der Verletzung.

Es handelte sich hier um wesentlich kleinere Metallstücke, als in unserem Fall. Nur der von Knapp gesehene Fremdkörper übertraf die oben mitgeteilte Durchschnittsgrösse von 2 mm um ein Weniges, nämlich um ca. 1 mm. Der Fremdkörper, den Knapp erwähnt hat, war im Gegensatz zu dem der Freiburger Beobachtung vorher von der Retina, in welcher er sitzen geblieben war, vollkommen eingekapselt worden. Die den Fremdkörper umschliessende, durch ein Exsudat der Retina entstandene Membran hatte denselben 6 Jahre hindurch gestützt. Als Ursache des späteren Ortswechsels, welchen das Metallstück vornahm, kann wohl eine allmähliche Lockerung der bis dahin relativ festen Membran angenommen werden, welcher dann bei irgend einer Gelegenheit eine plötzliche Ruptur folgte. Diese Erklärung dürfte aus dem Grunde etwas für sich haben, weil von einem gewaltsamen Insult des Auges z. B. Stoss oder Schlag gegen den Augapfel kurz vor dem Eintritt des Ereignisses in der Krankengeschichte nichts berichtet wird. Bei der von Brière geschilderten Verletzung dürfte der Grund dieses Vorfalles wohl klarer sein. Wir glauben, dass bei der Freiburger Beobachtung wie bei dem Fallè von Brière die gleichen günstigen Verhältnisse für einen plötzlichen Ortswechsel des Fremdkörpers — aus der Retina in den Glaskörper hinein — vorgelegen haben, trotzdem die Grösse der beiden Metallstücke eine sehr verschiedene war. Brière fand einen kleinen Stahlsplitter im unteren äusseren Quadrante der Retina angeheftet und von einem weissen ca. 3 mm breiten Exsudate umgeben. Dasselbe ophthalmoskopische Bild fand sich auch bei unserem Kranken. Es war demnach bei beiden Fällen eine vollkommene Einkapselung der eingedrungenen Fremdkörper nicht eingetreten. Nach Brière's Schilderung vernachlässigte nun der Kranke die ärztliche Anord-

nung, das Auge ruhig zu halten und im Dunkeln zu bleiben, er ging, da er nicht die mindesten Schmerzen verspürte, seinen Geschäften nach. Die fortwährenden Bewegungen des Augapfels, wie sie bei jeder Thätigkeit mehr oder weniger eintreten müssen, störten nun wahrscheinlich nicht nur den wohl sonst bei den kleinen Dimensionen des Splitters sicher vollständig eingetretenen Einkapselungsprocess, sondern bewirkten sogar zweifelsohne eine Lockerung der schon gebildeten und das Stahlstückchen an seiner Fixationsstelle in der Netzhaut stützenden Exsudate. Dieselben Vorgänge müssen nach diesen supponirten Gründen auch für den Ortswechsel in unserem Falle, den der Fremdkörper von der Retina aus nach dem Glaskörper vornahm, in Anspruch genommen werden. Hier war dieses Ereignis um so leichter möglich, als bei der besonderen Grösse des gefundenen Fremdkörpers die exsudativen Processe der Retina allein wohl nicht ausreichten, um ihn vollständig mit einer Kapsel zu umgeben. Erwähnenswert ist es, dass sich dieser grosse Eisensplitter noch so lange an seiner Haftstelle gehalten hat, während das kleine Stahlstückchen in dem Brière-schen Fall sehr schnell seinen ursprünglichen Sitz in der Retina verliess.

Was nun den weiteren Verlauf der Veränderungen im Auge anbelangt, nachdem der Fremdkörper von dem ursprünglichen Sitz in der Retina heraus und in den Glaskörper gefallen war, so zeigen uns die beiden aus der Literatur herangezogenen Fälle, dass das Auge diesen Ortswechsel nicht gleichgültig aufnahm. In beiden Fällen traten sofort bedenkliche Erscheinungen ein, indem sich eine schwere acute Irido-Cyclitis entwickelte, welche schliesslich in der Knapp'schen Beobachtung die Enucleation des Auges erforderte. In dem Falle von Brière gingen die anfangs sehr stürmischen Erschein-

ungen der Irido-Cyclitis zurück und trat zunächst, wie Brière mitteilt, vollständige Heilung ein. Ophthalmoskopisch konnte dann Brière nur im unteren Teil des Glaskörpers eine weisse, erbsengrosse Masse nachweisen, welche von ihm als der eingekapselte Fremdkörper gedeutet wurde.

In hohem Grade auffallend war es nun bei unserem Kranken, dass der grosse frei im Glaskörper sich hin und her bewegende Fremdkörper weder an dem Tage, an welchem er seinen früheren Sitz verlassen hatte, noch in dem darauffolgenden ziemlich langen Zeitraum so wenig subj. Beschwerden verursachte. Nur einmal will Patient vorübergehend Schmerzen in diesem Auge gehabt haben. Vielleicht hat es sich dabei um eine momentane Zerrung der Ciliarnerven gehandelt. Im Uebrigen ist das Auge immer schmerzlos gewesen, obgleich Patient seine Handarbeiten als Maurer stets verrichtet haben will, und somit eine fortwährende Bewegung des Eisenstückchens veranlasste, welche, wenn man sich die bei diesem Handwerk oft stattfindenden Kopfbewegungen vergegenwärtigt, eine recht ausgiebige im Augeninnern sein musste.

Das Gewebe des Glaskörpers wurde trotz der beträchtlichen Reizung in den $4^1/_2$ Monaten nur wenig alterirt. Am ersten Tage, nachdem der Fremdkörper aus der Retina gefallen war, traten zahlreiche diffuse Trübungen auf, welche dann zum Teil schnell verschwanden, ein Vorgang, welchen wir bei der Schilderung des klinischen Verlaufes dieser Verletzung als den gewöhnlich stattfindenden bezeichnet haben.

Eine Einkapselung, wie in dem Falle von Brière, wurde im Glaskörper unseres Kranken an dem Metallstück nicht beobachtet. Vielleicht ist dieser Umstand der Grösse des Fremdkörpers zuzuschreiben.

Nachdem der Glaskörper $4^1/_2$ Monate den erwähnten Insulten ausgesetzt war, konnte eine Schrumpfung desselben nicht nachgewiesen werden. Es war zwar eine Vermehrung der Trübungen zu bemerken, indess machten dieselben das Auge nicht functionsuntüchtig.

Das Sehvermögen war anfangs nur insofern gestört gewesen, als ein der Rissstelle in der Retina entsprechender Sehfelddefect bestand. Später fand im Umkreise der Netzhautverletzung eine Entartung statt. Die ganze Partie sah durch den Augenspiegel betrachtet verschleiert aus und schien stark pigmentirt zu sein. — Aehnliche Vorgänge dürften wohl auch bei der Beobachtung von Brière stattgefunden haben. Hier wurden dieselben jedoch erst ein Jahr nach der Verletzung constatiert. Anfangs trat vollkommene Heilung ein. Indess muss, da eine Netzhautverletzung vorgelegen hat, ein Scotom dagewesen sein. Dasselbe war wohl desshalb nicht auffallend, weil es sehr peripher lag (im unteren äusseren Quadranten). Wie wir aber oben schon erklärt haben, ist dies wohl anfangs übersehen worden. Später wurde dann von Brière ein grosser Defect im oberen Teile des Sehfeldes entdeckt bei einem Sehvermögen von $^{20}/_{50}$. Die anatomischen Veränderungen im Umkreise der peripheren Netzhautverletzung werden wahrscheinlich dieselben gewesen sein, wie in unserem Falle.

Wir kommen nun zu der Erscheinung des Schielens, welches sich in unserem Falle im weiteren Verlauf der Verletzung eingestellt hatte.

Die Netzhautverletzung nebst den secundären Veränderungen in ihrer Umgebung lag ziemlich central. Nasalwärts vom Fixationspunkt bestand eine unbeschädigte und brauchbare Netzhautpartie. Um diese für das Sehen einzustellen, musste der Augapfel temporalwärts gedreht werden. Es entstand so der

leichte Strabismus divergens, wie er später constatirt wurde.

Was die Erscheinung an der Pupille anbelangt, welche auf dem verletzten Auge fast doppelt so weit als auf dem gesunden, gefunden wurde, so dürfte hieran wohl die durch die früher bestandene Iritis degnerirte und verfärbte Regenbogenhaut Schuld sein, einen durch den Fremdkörper auf die Ciliarnerven ausgeübten Druck oder Reiz als Ursache für diesen Zustand anzunehmen, halten wir uns nicht für berechtigt, weil die subjektiven Erscheinungen zu gering waren.

Nachdem wir somit, die Deutung der vorhandenen Erscheinungen unseres Falles im wesentlichen erschöpft zu haben glauben, gehen wir nunmehr noch kurz auf die Prognose desselben ein. Wenn die Verletzung auch bis dahin einen relativ sehr glücklichen Verlauf genommen hat, so ist es doch nicht anzunehmen, dass die ein halbes Jahr nach der Verletzung ermittelten Verhältnisse dauernde bleiben werden. Es ist vielmehr mit ziemlicher Sicherheit zu erwarten, dass das endgiltige Schicksal des beschädigten Auges ein ungünstiges sein wird.

Zunächst muss man wohl bei diesem Zustand stets dessen eingedenk sein, dass durch die Einverleibung eines so grossen Fremdkörpers in das Augeninnere die natürliche Spannung des Auges aufgehoben ist und eine rasche, übermässige Blutzufuhr nach dem beschädigten Auge stattfindet.

Die Möglichkeit, dass das bisherige Resultat vielleicht noch eine kürzere oder längere Zeit bestehen bleibt, ist nach dem ganzen Verlauf des Falles nicht ausgeschlossen. Indess wird sich das Sehvermögen wohl bald verschlechtern, indem die Trübungen im Glaskörper eine Zunahme erfahren. Bei den freien, stets

mit den Drehungen des Bulbus eintretenden Bewegungen des grossen Eisensplitters im Humor vitreus, welche jederzeit auf Grund der stärkeren Blutfülle des Auges Hämorrhagien ex vacuo veranlassen können, wäre dieser Verlauf der natürlichste.

Im Uebrigen scheinen bei unserm Falle besonders folgende Möglichkeiten des schliesslichen Ausganges in Betracht zu kommen.

Auf Grund eines groben Insultes gegen das beschädigte Auge z. B. eines unabsichtlich ausgeübten Druckes oder Stosses gegen dasselbe oder einer Erschütterung durch Sturz oder Fall kann der Fremdkörper plötzlich auf das Corpus ciliare geraten und wird hier bei seinen Dimensionen sicher die schwersten Erscheinungen erregen, deren Ausgang vermutlich zu dem wie bei dem Knapp'schen Falle führen dürfte.

Bei der Grösse und freien Beweglichkeit des Fremdkörpers ist wohl der Ausgang in einfache Atrophie des Auges unter Absetzung bindegewebiger Stränge im Glaskörper weniger wahrscheinlich; dagegen kann das Ende auch dies sein, dass sich über kurz oder lang Verdichtung und Schrumpfung des Glaskörpers einstellt, welcher dann eine Netzhautablösung unmittelbar folgt. Dieser Verlauf kann ohne auffällige Reizung des Auges vor sich gehen. Das Sehvermögen nimmt ganz allmählig ab. Schliesslich ist es nur noch auf die Wahrnehmung grosser Objecte und gröberer Umrisse beschränkt, bis auch diese verschwindet. Wann dieser Zeitpunkt eintreten wird, lässt sich nicht vorhersagen. Doch ist es ausgeschlossen, dass derselbe sich erst nach so langer Zeit, wie in dem am Anfange unserer Arbeit aufgeführten Falle von Hirschberg einstellen wird, weil es sich hier um einen Fremdkörper in Humor vitreus handelt.

Der Patient der Freiburger Augenklinik bot uns eine Verletzung, welche pathologisch von dem grössten Interesse ist. Ein Fremdkörper von besonderer Grösse, der in das Auge drang, veranlasste nicht die mindeste Eiterung, sondern wurde im Augenhintergrunde mit leidlichem Sehvermögen ohne Beschwerden ertragen. Allein prognostisch musste der Fall auf Grund aller mitgeteilten Erwägungen insofern als bedenklich bezeichnet werden, als der zuletzt beobachtete Zustand nicht als bleibender angesehen werden kann.

Für diese Behauptung, sowie das verhältnismässig seltene Vorkommen unseres Falles wie der mitgeteilten aus der Literatur — mögen noch 2 Statistiken sprechen:

Die eine wurde von Krebs gemacht, der über 144 Corpora aliena bulbi berichtet, welche von 1868—1879 auf Dr. Edwin Hansen's Klinik in Kopenhagen beobachtet und im hinteren Bulbusabschnitt gefunden wurden. Diese 144 haben sämtlich das Sehen verloren oder werden es später höchst wahrscheinlich verlieren. Die andere wurde von Baltas (Des corps étrangers du corps vitré. Paris 1865) entworfen. Derselbe hat, was besonders für die Prognose unseres Falles wichtig ist, eine Zusammenstellung von 50 Fällen gemacht, bei denen in den Glaskörperraum fremde Körper eingedrungen waren. Von diesen endeten 35 mit Verlust des Gesichtes.

Literatur.

[1]) 1858. Oester. Zeitschrift f. pract. Heilk. III. 2: Ueber Einkapselung fremder Körper in Glaskörper von Jäger jun.

[2]) 1864. Die Verletzungen des Auges. Dr. Adolf Zander und Dr. Arthur Geissler.

[3]) 1864. Allg. Wien. Med. Ztg. Dr. Anton Kittel: Fälle von Verletzungen des Auges.

[4]) 1865. Archiv f. Ophthalm. XI. Prof. Dr. Jacobson: Fall von Verletzung des Auges.

[5]) 1865. Monatsbl. f. Augenheilkunde. Dr. Pagenstecher-Elberfeld: Ueber Verletzungen der Linsenkapsel.

[6]) 1867. Arch. f. Ophtalm. XIII. 2. pg. 275—308. Dr. R. Berlin: Ueber den Gang der im Glaskörperraum eingedrungenen fremden Körper.

[7]) 1868. Arch. f. Ophth. XIV. 1. pg. 138—142. Dr. J. Jacobi: Casuistische Beiträge.

[8]) 1868. Archiv f. Ophth. XIV. 2 pg. 275—332. Dr. R. Berlin: Ueber fremde Körper im Glaskörper.

[9]) 1872. M. Pufahl. Ueber seltene Verletzung im Innern des Auges. Dissert. Berlin.

[10]) 1875. Berlin. Klin. Wochensch. Ueber Fremdkörper im Auge. Prof. Hirschberg.

[11]) 1876. O. Sigel. Ueber fremde Körper im hintern Sogment des Auges. Inaug. Dissertat. Tübingen. cf. Nagel's Jahresbericht 1876 pg. 544.

[12]) 1877. Zehender's Klin. Monatsbl. f. Augenheilkund. pg. 292. Dr. Schneider: Beobachtung aus der Klinik von Prof. von Welz.

[13]) 1880. Klin. Monatsblatt für Augenheilkunde pg. 383. Prof. Dr. Schiess-Gemuseus: Ueber Eisensplitter in der Retina.

[14]) 1880. Archiv f. Augenheilkunde pg. 309 ff. Prof. Dr. Hirschberg u. Dr. Vogler: Ueber Fremdkörper im Augeninnern.

[15]) ebenda pg. 224 ff. Dr. Knapp: 2 Fälle von Fremdkörper im Auge.

[16]) 1881. April. Centralblatt für pract. Augenheilkunde. Dr. F. Krause. Zur Casuistik der im Augengrund festhaftenden Fremdkörper.

[17]) 1882. September. Centralblatt für pract. Augenheilkunde. Dr. M. Landesberg in Philadelphia: Zur Kenntnis des Verhaltens fremder Körper im Augeninnern.

[18]) 1882. Archiv f. Ophthalm. XXVIII. 2 pg. 153 ff. Dr. Landmann: Ueber die Wirkung aseptisch in das Auge eingedrungener Fremdkörper.

[19]) ebenda pg. 237 ff. Prof. Dr. Leber. Notiz über die Wirkung metallischer Fremdkörper im Innern des Auges.

[20]) 1883. Centralbl. f. pract. Augenheilkunde Jahrgang 7. Juli u. August. Fremde Körper im Hintergrund des Auges eingeheilt, mit Erhaltung von gutem Sehvermögen. H. Knapp in New-York.

[21]) Adams. Foreyn body inbedved in the fundus oculi. The Lancet 1883. II. 3., [22]) Adams Foreyn bodies near Macula. Trans of the ophth. Soc. of urit. Ring. III pg. 115.

[23]) Die Fälle von Dr. Brière: Annal. d'ocul. LXXVIII pg. 42, [24]) von Dr. Strawbridge: Trans An. Ophth. Soc. II. pg. 305 [25]) von Simeon Snell in Birmingham. London. Ophth. Hosp. IX. pg 370., [26]) von Dr. Mengin. Recueil d'Ophthalm. 1882.

Zum Schluss sei es mir gestattet, meinem hochverehrten Lehrer, Herrn Hofrat Professor Dr. Manz, für die Zuweisung des Krankheitsfalles meinen ergebensten Dank auszusprechen.

R.A: 31. X. 85.

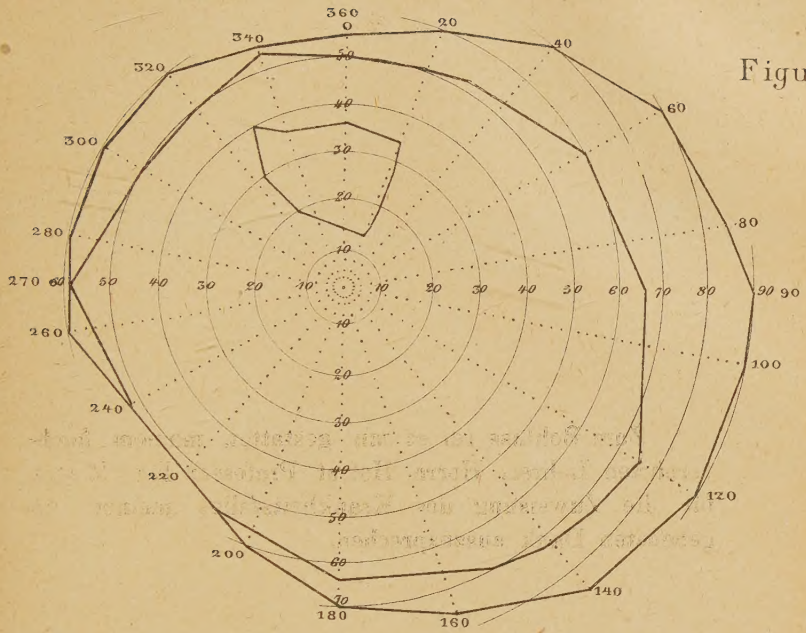

Figur I.

R.A: 16. III. 86.

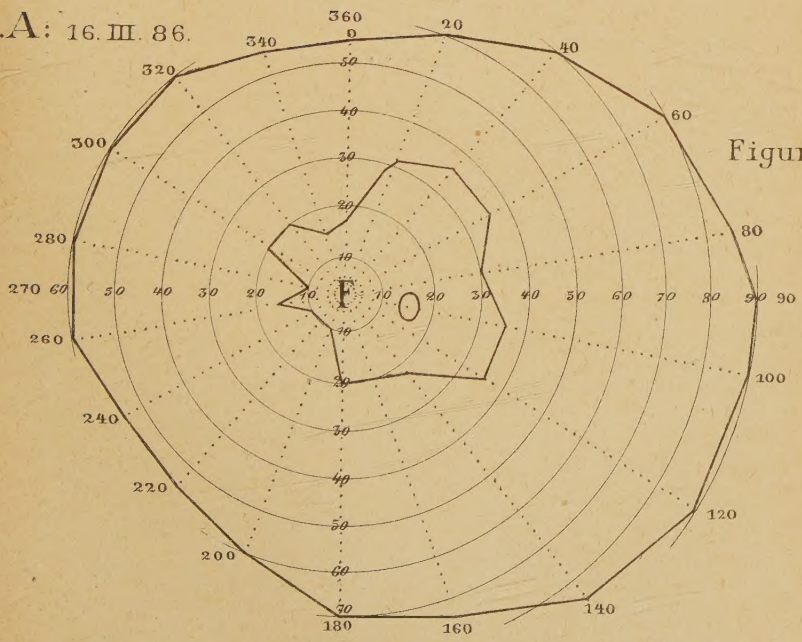

Figur II.